



**CLINIQUE VETERINAIRE DE L'ANDELLE**  
 300, rue de la libération  
 27610 ROMILLY SUR ANDELLE (FRANCE )  
 Tél. : 0232492097  
 e-mail : cvdelannelle@orange.fr

Date : **10/05/2024**  
 Propriétaire : **ASSOCIATION AMOUR DE NOS 4 PATTES**  
 Animal : **DIDOU**  
 Examineur : Thibault HERICHER

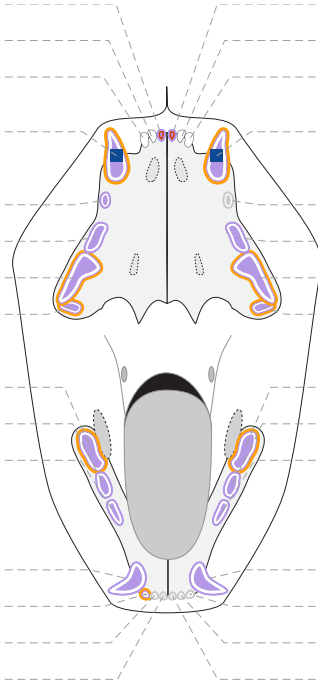


**Légende**

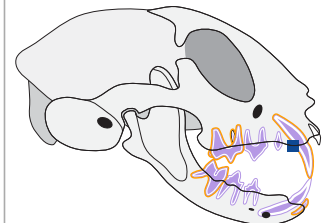
- M  Dent manquante
- RD  Résorption dentaire type (1-3) / stade (1-5)
- Fx  Fracture
- FCS Fracture coronaire simple
- FCC Fracture coronaire compliquée
- CRS Fracture corono-radulaire simple
- CRC Fracture corono-radulaire compliquée
- RF Fracture radulaire
- C Carie
- PT Coloration Dentaire
- MP  Maladie parodontale (niveau 1 à 4)
- LP  Lucence périapicale
- PSP  Profondeur de sondage parodontal
- LG  Ligne gingivale
  - Récession gingivale (-9 à -1)
  - Hyperplasie gingivale (1 à 9)
- Mo  Mobilité
- Fu  Furcation
- Or  Orthodontie
- MV Mésioversion
- DV Distoversion
- LV Linguoversion
- LAB Vestibuloversion
- BV Buccoversion
- All Articulé incisif inversé
- ROT Rotation
- ATT Attrition
- ABR Abrasion
- Tr  Traitement (\*: planifié)
  - ExC  Extraction
  - ExS  Extraction chirurgicale
  - CA  Amputation coronaire
  - S  Scellement
  - R  Restauration
  - P  Pulpotomie
  - TC  Traitement canalaire
  - SR  Surfaçage radulaire
  - CR  Réduction dentaire

M	RD	Fx	PD	PSP	LG	Mo	Fu	Or	Tr		
			FCC							ExS	101 (I1)
											102 (I2)
											103 (I3)
			MP3							ExS	104 (C)
											105 (P1)
										ExS	106 (P2)
										ExS	107 (P3)
			MP4							ExS	108 (P4)
			MP4							ExS	109 (M1)
<b>Droite</b>											
			MP4							ExS	409 (M1)
										ExS	408 (P4)
										ExS	407 (P3)
											406 (P2)
											405 (P1)
										ExS	404 (C)
			MP4							ExS	403 (I3)
●											402 (I2)
●											401 (I1)

**Evaluation dentaire**



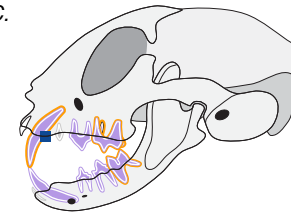
	M	RD	Fx	PD	PSP	LG	Mo	Fu	Or	Tr	
				FCC							201 (I1)
											202 (I2)
											203 (I3)
						MP3					204 (C)
											205 (P1)
		●									206 (P2)
											207 (P3)
						MP4					208 (P4)
						MP4					209 (M1)
<b>Gauche</b>											
				MP4							309 (M1)
											308 (P4)
											307 (P3)
											306 (P2)
											305 (P1)
											304 (C)
		●									303 (I3)
		●									302 (I2)
		●									301 (I1)



**General Notes:**  
 FIV+ Stomatite alvéolaire, jugale et caudale

**Notes :**  
 104 (C): Ulcère ginigval  
 204 (C): Ulcère ginigval

© D.C.



**Occlusion :** non définie

**Stomatite :** +++

**Tumeur buccale :**